

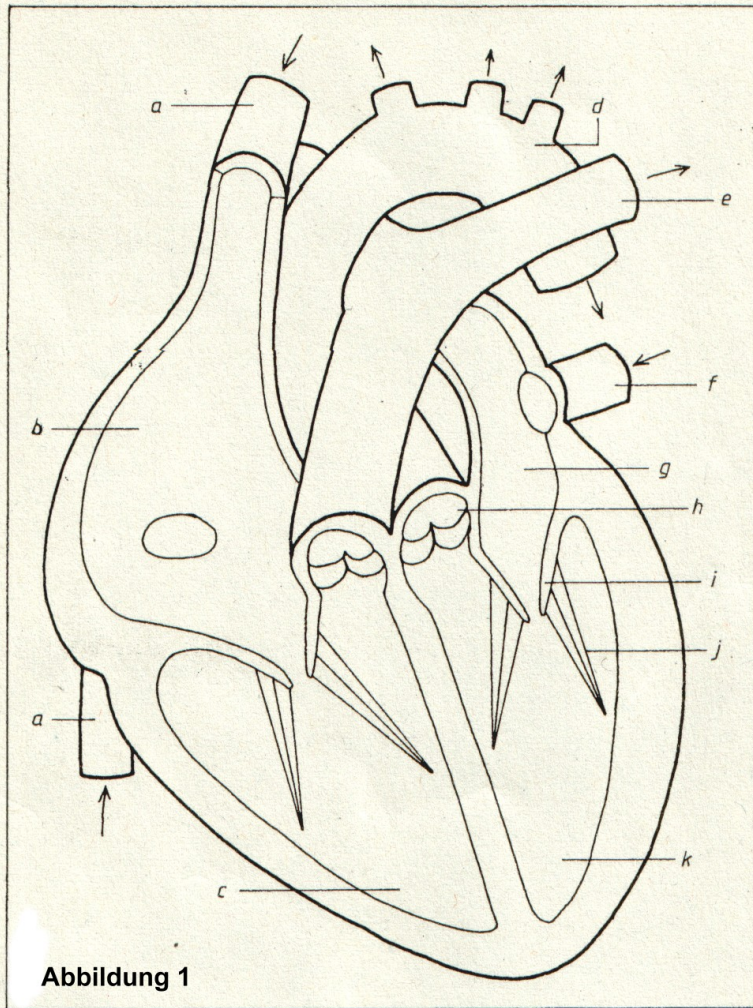Abbildung 1

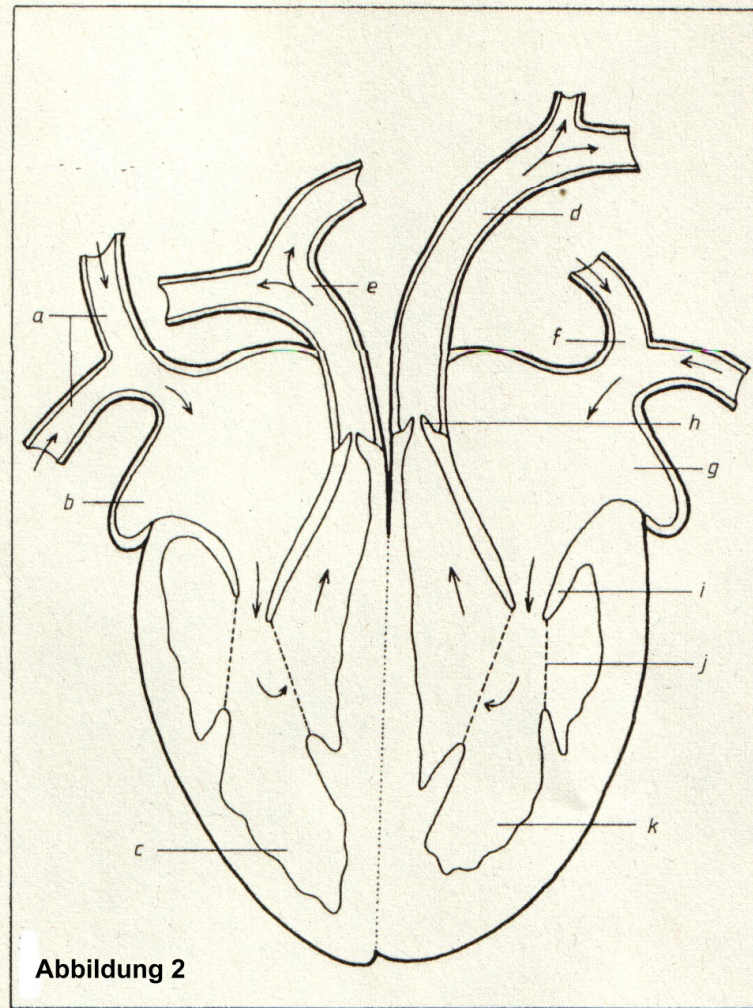


Abbildung 2

Abbildung 1:

- a) Hohlvenen
- b) Rechte Herzvorkammer
- c) Rechte Herzkammer
- d) Aorta
- e) Lungenarterie
- f) Lungenvene
- g) Linke Herzvorkammer
- h) Taschenklappen
- i) Segelklappen
- j) Bänder der Segelklappen (Papillarmuskel)
- k) Linke Herzkammer

Abbildung 2:

- a) Untere und obere Hohlvene
- b) Rechte Herzvorkammer
- c) Rechte Herzkammer
- d) Aorta
- e) Lungenarterie
- f) Lungenvene
- g) Linke Herzvorkammer
- h) Taschenklappen
- i) Segelklappen
- j) Bänder der Segelklappen (Papillarmuskel)
- k) Linke Herzkammer
- l)